

Guld i mun kan ge kontaktallergi

AUTOREFERAT Guld i munnen ökar risken för kontaktallergi mot guld och ger förhöjda halter av guld i blod, visar avhandling från Malmö högskola.

Godkänd för publicering 11 januari 2010



Camilla Ahlgren
tdl, avd för oral protetik,
odontologiska fakulteten,
Malmö högskola
E-post: camilla.ahlgren@mah.se

Guld har i många år använts som rekonstruktionsmaterial vid bettrehabilitering, och uppskattningsvis har cirka 50 procent av den vuxna befolkningen i Sverige guld i munnen. Guld i olika, främst högädlade, legeringar används framför allt vid framställning av inlägg, kronor och broar. Det har under många år ansetts vara inert, det vill säga ha en god korrosionsresistens eller obenägenhet att lösas ut i munhålan eller reagera med andra material. Även metalliskt guld och smycken har varit accepterade som icke-sensibiliserande material som är säkra och inerta i kontakt med hud och munslemhinna. 1991 infördes guldnatriumtiosulfat (GSTS) i dentalserien och senare också standardserien (numera baseline-serien, vilken alla patienter som utreds för kontaktdermatit testas med; innehåller cirka 30–40 ämnen som anses vara de vanligaste kontaktallergenerna) på yrkes- och miljödermatologiska avdelningen, hudkliniken, UMAS i Malmö (YMDA) och man fann en hög frekvens av patienter som var kontaktallergiska mot guld. Patienter med dentalguld var överrepresenterade bland dem som uppvisade en kontaktallergi mot guld, enligt en enkätstudie av samma forskningsgrupp.

KONTAKTALLERGI

Kontaktallergi i sig är ju ingen sjukdom men kan ge upphov till reaktioner inte bara i hud utan även i munslemhinna vid exponering för allergen. Det kan vara komplicerat att ställa diagnosen allergisk kontaktstomatit, eftersom det kan vara svårt att avgöra om reaktionen beror på kontaktallergi, en irritationsreaktion eller trauma. Patienter som söker för eller remitteras på grund av misstanke om reaktioner mot dentala material är ofta svåra att utreda, mycket på grund

av osäkerhet om klinisk relevans och undermålig evidens för nyttan av utbyte av dentala material.

Överkänslighet mot dentala material kan utvecklas hos både patienter och tandvårdspersonal. Vanligen är reaktionen en fördröjd överkänslighetsreaktion (typ IV), antingen som en kontaktdermatit eller kontaktstomatit. Under sensibiliseringsperioden ser man oftast inte något tecken på avvikande reaktion hos patienten, men en senare utpräparad exponering kan förorsaka en reaktion.

Det finns olika subjektiva symtom beskrivna från munslemhinnan hos patienter där man misstänker en lokal överkänslighetsreaktion mot en dental legering. Sådana symtom kan vara metallsmak, ökad eller minskad salivation, slemhinneirritation, brännande känsla lokalt eller generellt i hela munhålan. Objektivt kan man hos vissa patienter notera lesioner, lichenoida reaktioner, svullnad och erytem, men i de flesta fall ser man inga påvisbara förändringar.

LICHENOIDA REAKTIONER OCH ORAL LICHEN PLANUS

Oral lichen planus (OLP) (figur I) och lichenoida kontaktreaktioner (OLR) (figur II a–b) är relativt vanligt förekommande i normalbefolkningen med en prevalens på cirka två procent. En del patienter har besvär inte bara i munhålan, utan även från genitalia och huden. Många patienter, speciellt de med ulcerös eller erytematös lichen har besvär i form av sveda och smärta. På senare år har allt fler studier visat att kontaktallergi mot dentala material, främst metaller, kan vara en orsak till oral lichen planus och lichenoida kontaktreaktioner. De studier som finns är svårtolkade på grund av bristfällig information om testsubstans, koncentration på testsubstans och avläsningsprocedurer. Lichenoida reaktioner och oral lichen planus klassificeras också olika i olika studier, och gör det svårt att dra slutsatser av resultaten.

Patienterna kan också beskriva mer generella symtom, förutom de ovan beskrivna symtomen i munslemhinnan. Huruvida dentalguldexponering kan ge systemiska symtom är inte helt klart men en studie som presenterats av Möller et al på 20 guldallergiska patienter i en provokationsstudie visade att det genom systemisk guldterapi var möjligt att få en kutan biverkning på andra ställen på kroppen [1]. Behandling av reumatoid

DISPUTATION

Avhandlingen »Dental gold and contact allergy« försvarades av tandläkare Camilla Ahlgren den 2 oktober vid odontologiska fakulteten i Malmö, Malmö högskola. Huvudhandledare har varit professor Krister Nilner, och fakultetsopponent var professor Arne Hensten, Universitetet i Tromsø.

artrit med guldsalter ger många biverkningar, bland annat stomatit.

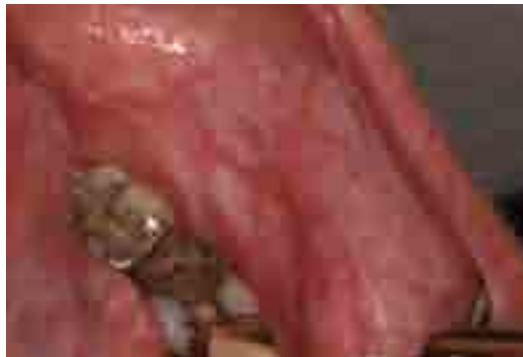Den övergripande målsättningen med denna avhandling var att undersöka om dentalguld bidrar till kontaktallergi mot guld, och att se om det finns ett samband mellan förhöjd guldhalt i blodet och dentalguld. Eftersom kontaktallergi mot guld inte är en sjukdom, utan ett reaktionssätt som kan ge symtom vid exponering, ville vi också undersöka patienter med oral lichen för att se om de i högre grad var kontaktallergiska mot guld.

DELARBETE I [2]

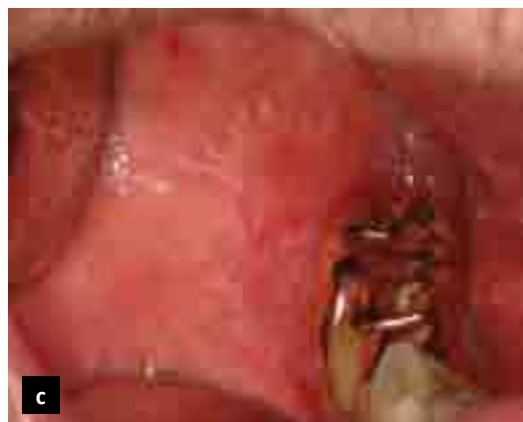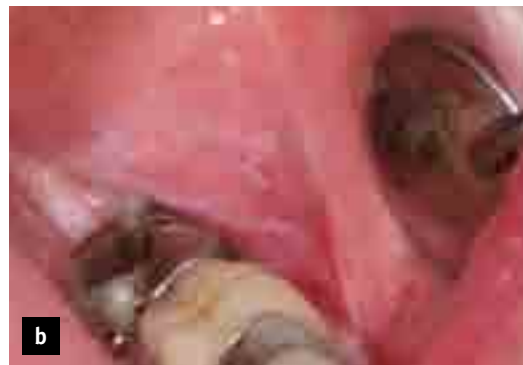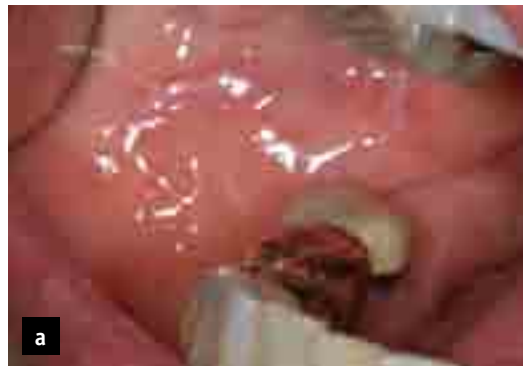Hypotesen var att dentalt guld bidrar till att utveckla kontaktallergi mot guld. Målet med studien var att undersöka om dentalt guld (kronor, broar, inlägg) kunde sättas i samband med kontaktallergi för guld. 102 patienter ingick i studien och de var remitterade till YMDA för testning på grund av misstanke om kontaktallergiskt eksem. Patienterna genomgick klinisk intraoral undersökning, fotografering och röntgen samt lapptestning med standard- och dentalserien. Resultaten visade att de patienter som vid tandläkarundersökning hade guld i munnen också i större utsträckning hade kontaktallergi för guld vid lapptestning. Symtom i munnen eller tecken på munslemhinnereaktioner kunde dock inte sättas i samband med dentalt guld eller positivt lapptest för guld. Däremot kunde det konstateras att de som hade mycket guld i munnen i större utsträckning hade kontaktallergi mot guld (figur III).

DELARBETE II [3]

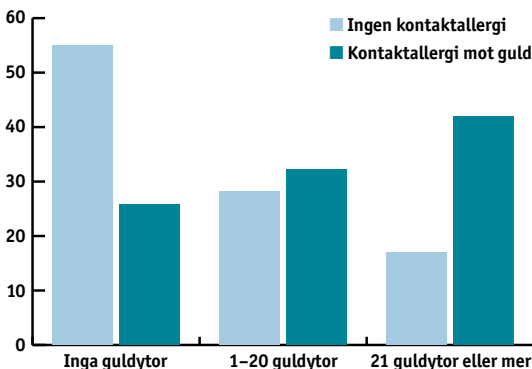
Hypotesen var att patienter med dentalguld också hade högre koncentrationer av guld i blod jämfört med patienter utan dentalguld. Målet med studien var att bestämma guldhalt i helblod (B-Au) relaterat till förekomst av dentalguld och antal guldtyr, och att jämföra med patienter utan dentalguld. Av de 102 patienterna i delarbete 1 ställde 80 patienter upp på att ta ett blodprov



Figur I. Mer omfattande lichenförändring, oral lichen planus.



Figur II a-c. Lichenoid kontaktreaktion i kindslemhinna.



Figur III. Antal guldtyr i förhållande till kontaktallergi mot guld.

»... i dagsläget vet vi inte hur höga nivåer av guld i blod som ger ökad risk för symtom.«

innan lapptestning. De patienter som hade dentalt guld hade förhöjda värden av guld i blod. Patienter som var kontaktallergiska mot guld hade ett numeriskt högre B-Au än patienter utan kontaktallergi mot guld ($P = 0.07$).

DELARBETE III [4]

Hypotesen var att insättning av guldinlägg ger en ökad halt av guld i blod, och att guldhaltens bibehålls så länge guldinläggen är kvar i munnen. Målet med studien var att undersöka guldhalt i blod innan, inom ett år efter och femton år efter insättning av guldinlägg. Patienterna ingick i en studie från Umeå [5], där amalgam ersattes med guldinlägg. Nio patienter undersöktes kliniskt 15 år efter cementering av guldinlägg, och nya blodprover (plasma) togs vilka analyserades tillsammans med nedfrysta blodprover (plasma) tagna innan och inom ett år efter cementering av guldinlägg. Patienterna hade mer guld i blodet inom ett år efter att inläggen satts in jämfört med mängden guld i blod innan inläggen sattes fast. Fortfarande 15 år efter att inläggen sattes in hade patienterna förhöjda värden av guld i blod, vilket tolkas som en kontinuerlig frisättning av guld från dentalt guld till blod.

DELARBETE IV [6]

Hypotesen i detta arbete var att lichenpatienter har mer dentalt guld och mer kontaktallergi mot guld än munfriska dermatitpatienter. Målet med studien var att undersöka förekomst av dentalguld, samt kontaktallergi mot guld på patienter med OLL (OLP och OLR). 83 patienter med OLL undersöktes såväl kliniskt som röntgenologiskt, och biopsierades för att få en biopsiverifierad lichendiagnos. OLL-patienterna jämfördes, med avseende på dentalguld och kontaktallergi mot guld, med en kontrollgrupp som bestod av 83 munfriska dermatitpatienter vilka var remitterade till YMDA för misstanke om allergiskt kontaktskem. OLL-patienterna hade cirka 25 procent mer kontaktallergi för guld, en numerär skillnad men ingen statistisk skillnad mellan grupperna.

Grupperna skiljde sig inte åt vad gäller förekomst av dentalguld.

SAMMANFATTNING OCH KLINISK BETYDELSE

Avhandlingen visar att kontaktallergi mot guld är vanligare hos patienter som har guld i munnen. Lichenpatienter har cirka 25 procent mer kontaktallergi mot guld än dermatitpatienter, de senare har också en hög frekvens av kontaktallergi mot guld. Förekomst och mängd guld i munnen återspeglas också i blodet, och nivåerna av guld i blod verkar vara stabila så länge guldet i munnen finns kvar. Kontaktallergi mot guld eller förhöjda halter av guld i blod kan ha en klinisk relevans, men i dagsläget vet vi inte hur höga nivåer av guld i blod som ger ökad risk för symtom. Utbyte av guld måste bedömas individuellt, dock har vi ingen vetenskaplig evidens för detta då endast fallstudier presenterats inom detta område. Guld bör inte användas på patienter med konstaterad kontaktallergi mot guld, då detta kan förvärra symtomen i munhålan. Fler och framför allt större studier på patienter med olika former av symtom på materialreaktioner är viktiga för att kunna dra ytterligare slutsatser.

REFERENSER

- Möller H, Björkner B, Bruze M. Clinical reactions to systemic provocation with gold sodium thiomalate in patients with contact allergy to gold. *Br J Dermatol* 1996;135:423-7.
- Ahlgren C, Ahnlide I, Björkner B, Bruze M, Liedholm R, Möller H, Nilner K. Contact allergy to gold is correlated to dental gold. *Acta Derm Venereol* 2002;82:41-4.
- Ahnlide I, Ahlgren C, Björkner B, Bruze M, Lundh T, Möller H, Nilner K, Schütz A. Gold concentration in blood in relation to number of gold restorations and contact allergy to gold. *Acta Odontol Scand* 2002;60:301-5.
- Ahlgren C, Molin M, Lundh T, Nilner K. Levels of gold in plasma after dental gold inlay insertion. *Acta Odontol Scand* 2007;65:331-4.
- Molin M, Bergman B, Marklund SL, Schutz A, Skerfving S. Mercury, selenium, and glutathione peroxidase before and after amalgam removal in man. *Acta Odontol Scand* 1990 Jun;48(3):189-202.
- Ahlgren C, Bruze M, Möller H, Grubberger B, Axéll T, Liedholm R, Nilner K. A case-control study of contact allergy to gold in patients with oral lichen lesions. Submitted.

Söker du en vetenskaplig artikel ur Tandläkartidningen? Den finns på www.tandlakartidningen.se

